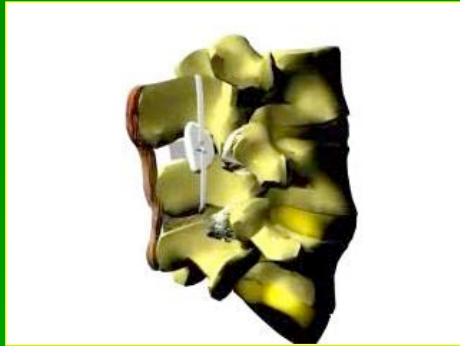



DIAM

Dispositif Intervertébral d'Assistance au Mouvement

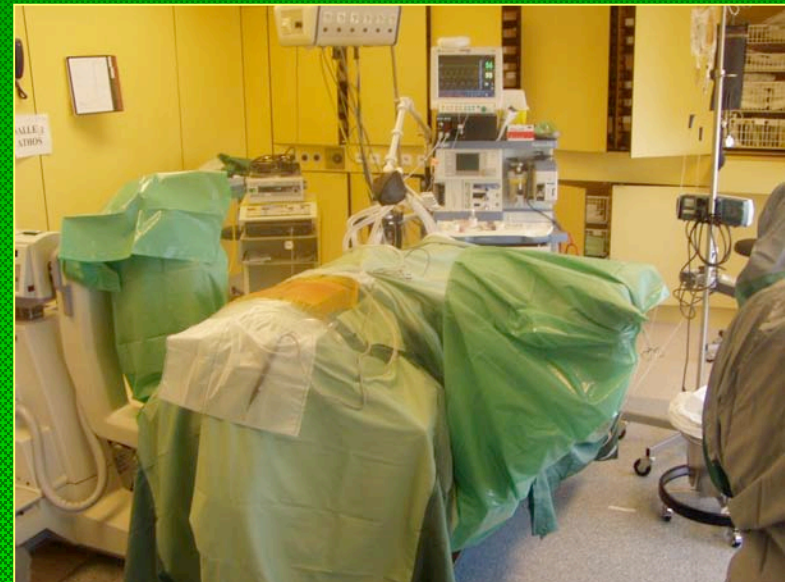Dr LEFLOT Jean-Louis
HCBRA Bruxelles
Cliniques UCL de Mont-Godinne



DIAM

Positionnement en :

- Décubitus ventral
- Lordose physiologique

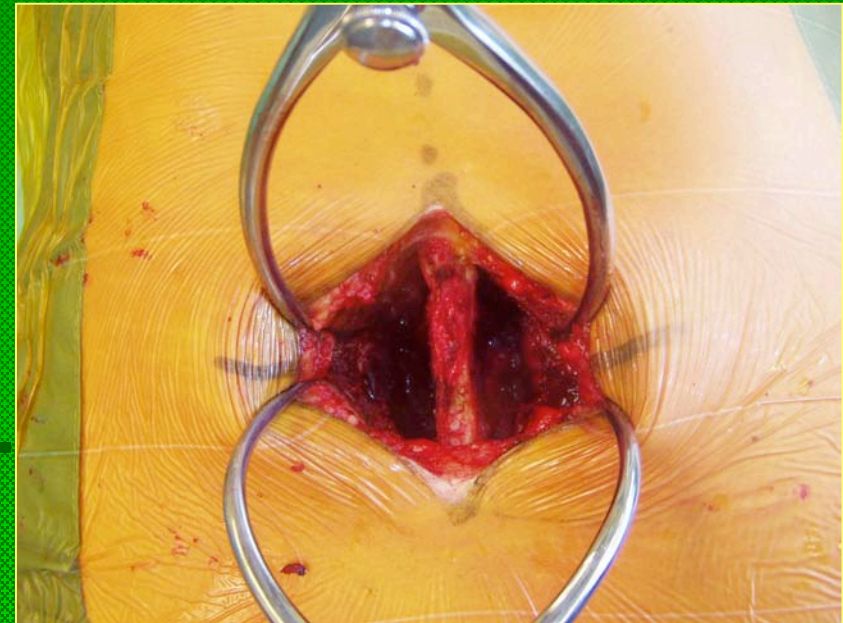


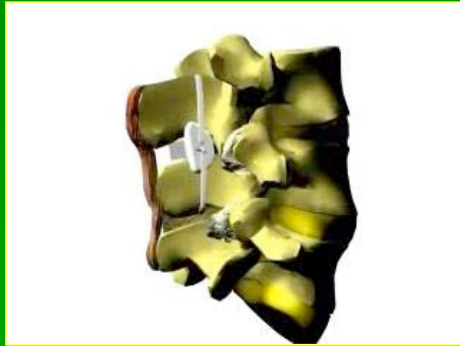

DIAM

Abord Postérieur limité :

- Rugination centrale des muscles paravertébraux
- Articulaires Postérieures conservées
- Respect du Hauban Postérieur

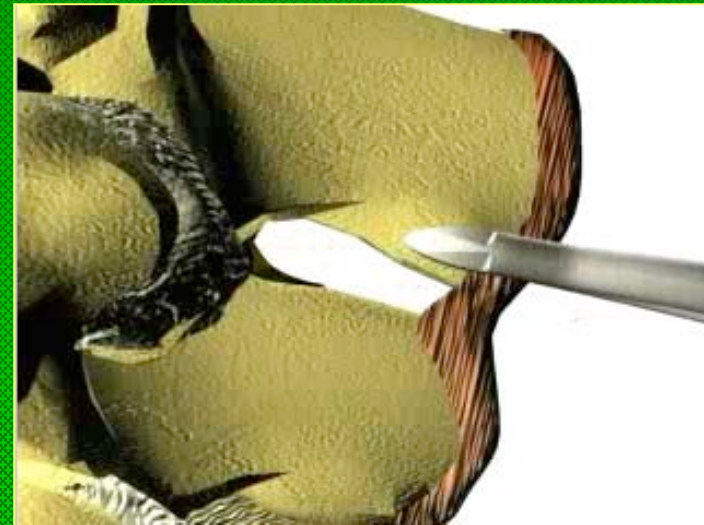



DIAM

Préparation :

- Résection des tissus inter-épineux
- Respect du ligament supra-épineux (Hauban Postérieur)

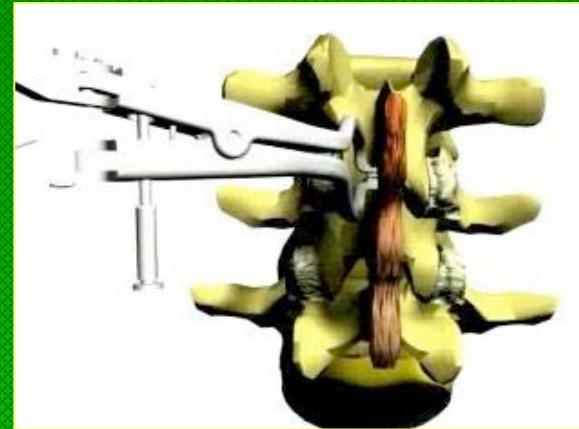
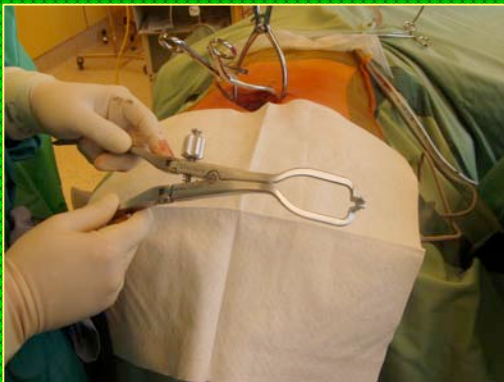

DIAM



Distraction

Remise en tension du
Hauban Postérieur



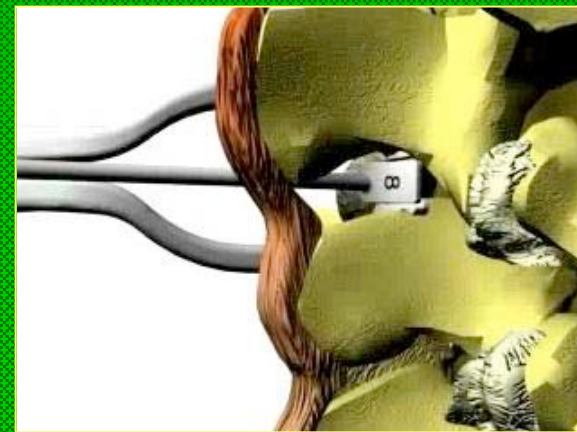

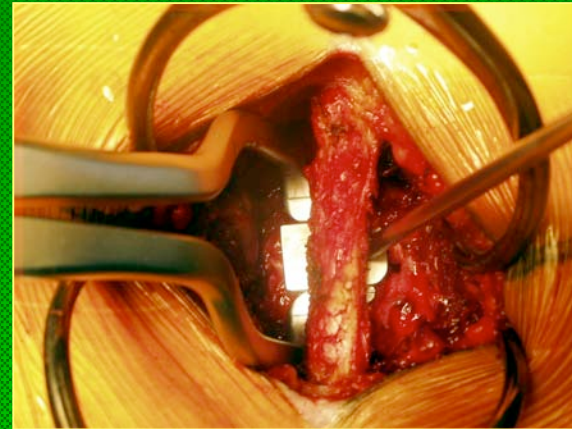
DIAM



Distraction et Calibrage

Mise en tension « Physiologique » du
Hauban Postérieur

Le plus près possible des articulaires
postérieures

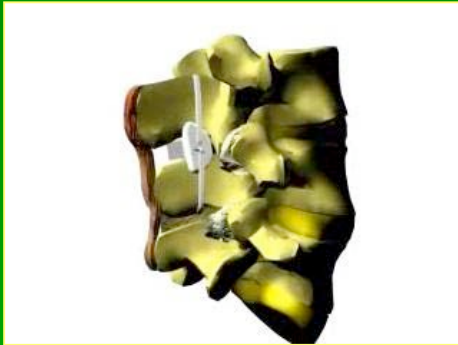



DIAM

GESTES ASSOCIES POSSIBLES

- Une Discectomie
- Un Recalibrage lombaire (SENEGAS)



DIAM

L'IMPLANT « The Device »

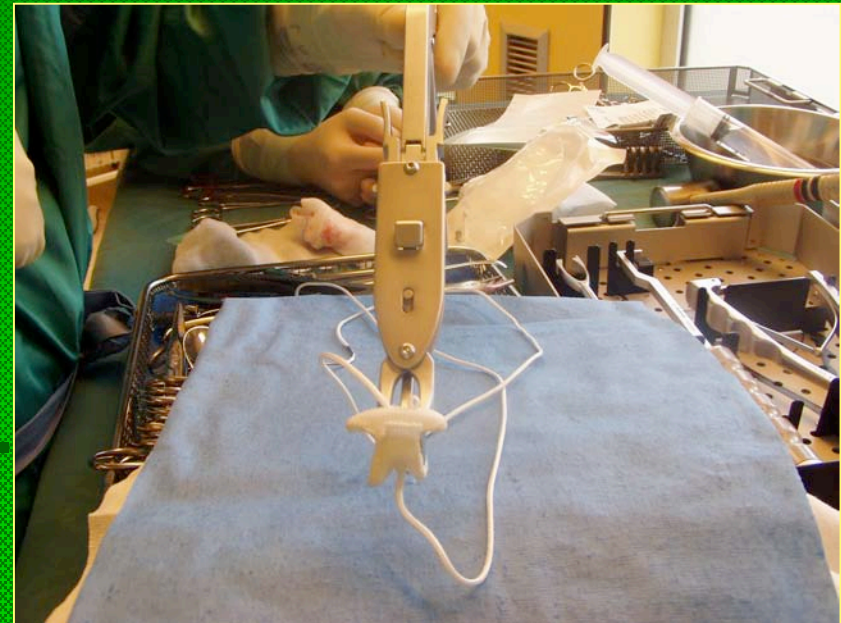
Device for Intervertebral Assisted Motion « DIAM »

- FIXATION NON-RIGIDE

Silicone et Polyéthylène

- LIMITATION en

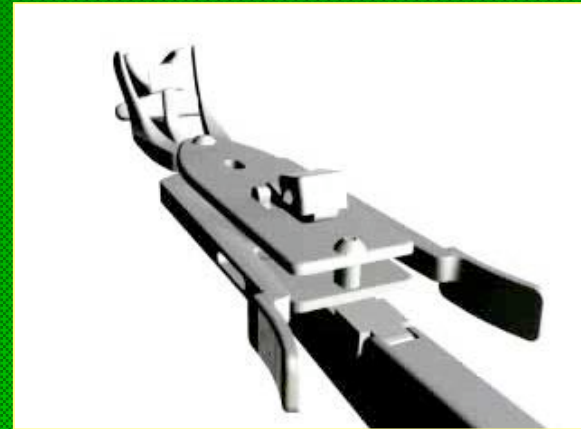
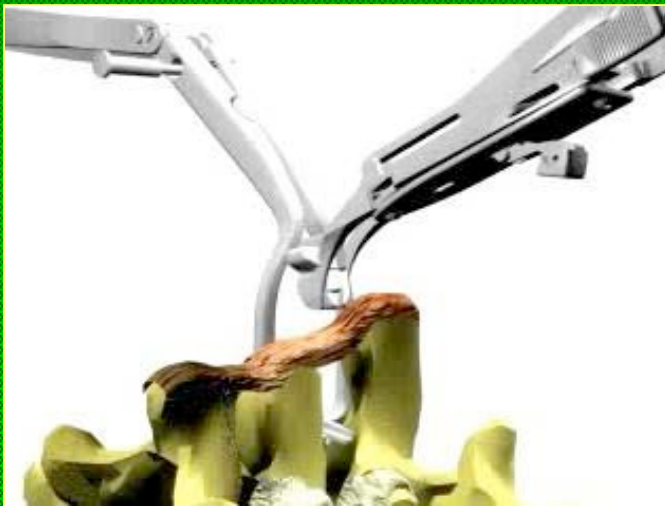Extension et Flexion



DIAM



MISE EN PLACE

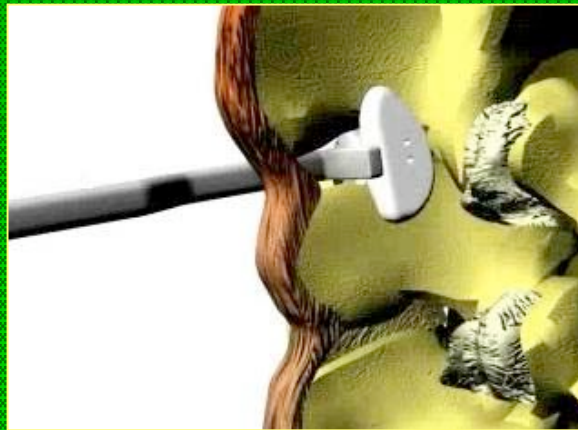
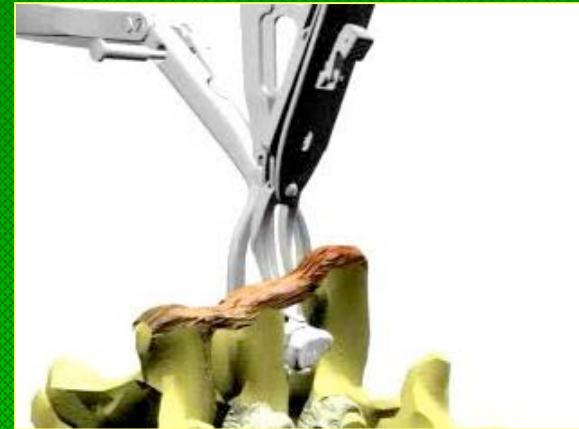




DIAM

MISE EN PLACE

Le plus antérieurement possible
(le plus près des articulaires postérieures)





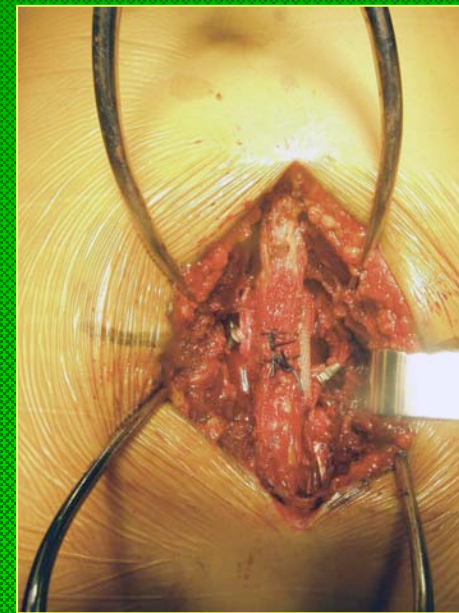
DIAM

MISE EN PLACE

Limitation en Flexion et Renforcement
du Hauban Postérieur

par

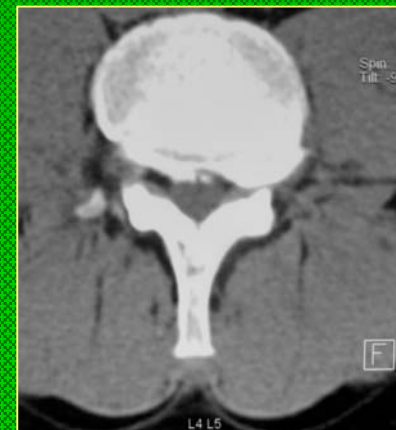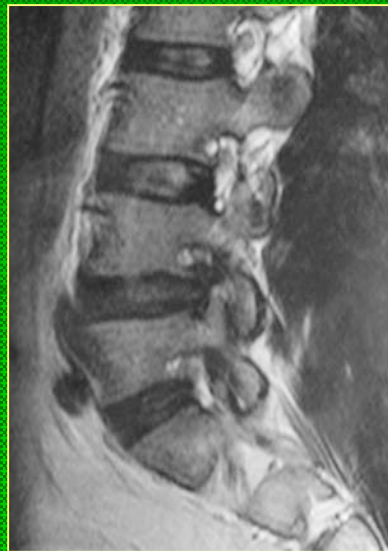
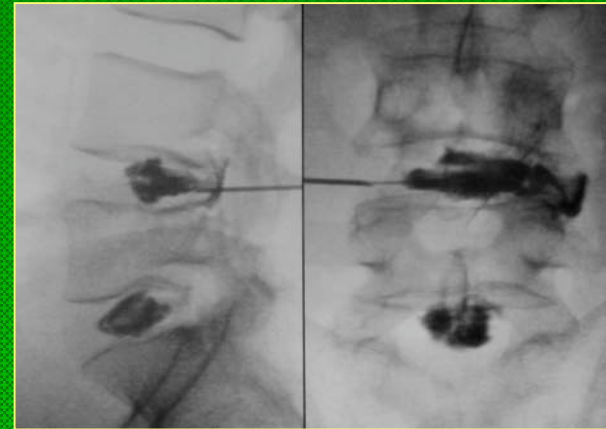
LACAGE des épineuses sus- et sous
jacentes





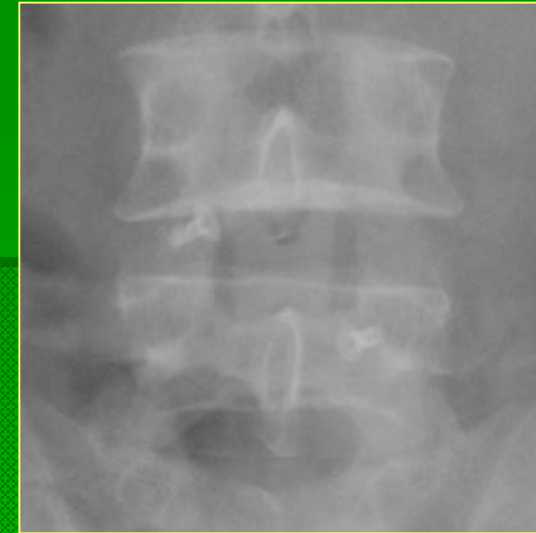DIAM

Discopathie L4L5 et Hernie Intra-Foraminale G





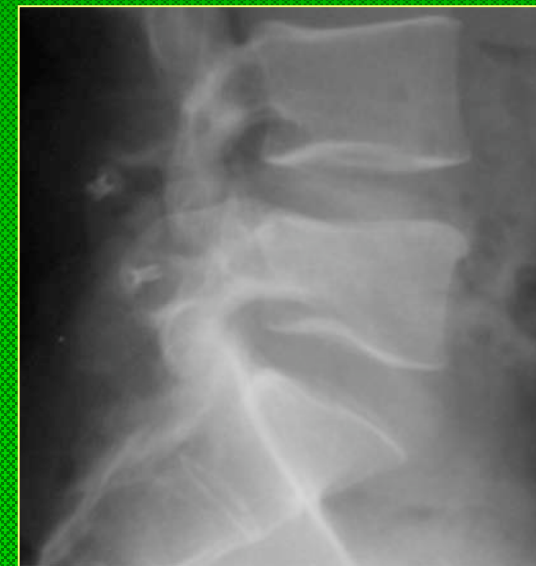DIAM



La « Stabilisation Dynamique »
par
DIAM

a permis :

- de conserver la hauteur discale
- de limiter la surcharge articulaire postérieure secondaire à la discectomie



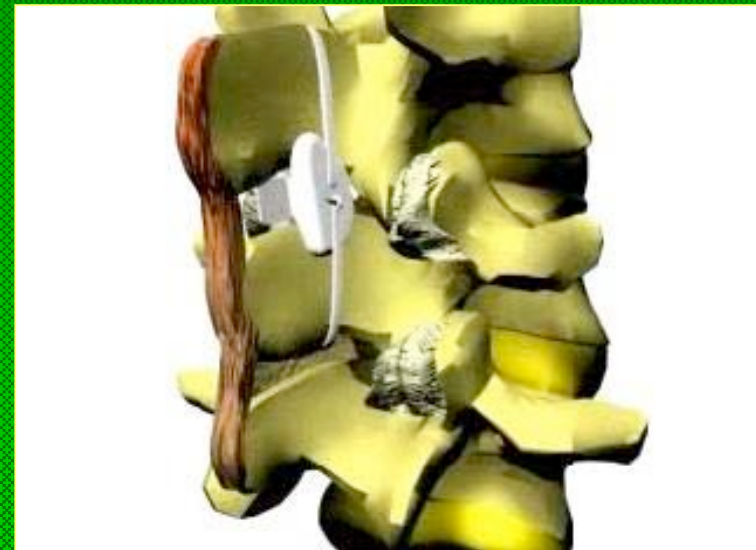DIAM

La « Stabilisation Dynamique »

par
DIAM
est

- « Minimal Invasive »
- « Restorative »
- « Simple »
- « Save »

Le DIAM respecte la fonction et les structures, il ne coupe aucun pont pour le futur !



DIAM

INDICATIONS de la « Stabilisation Dynamique » par DIAM

- DISCOPATHIE modérée
- SURCHARGE FACETTAIRE
- HERNIE MEDIANE
- CANAL ETROIT DYNAMIQUE

